Рекомендовано
Экспертным советом
РГП на ПХВ «Республиканский центр
развития здравоохранения»
Министерства здравоохранения
и социального развития
Республики Казахстан
от «30» октября 2015 года
Протокол №14

КЛИНИЧЕСКИЙ ПРОТОКОЛ ДИАГНОСТИКИ И ЛЕЧЕНИЯ РАК ВУЛЬВЫ

I. ВВОДНАЯ ЧАСТЬ

1. **Название протокола:** Рак вульвы

2. **Код протокола:**

3. **Код(ы) МКБ –10:**

С 51 Злокачественное новообразование вульвы

4. **Сокращения, используемые в протоколе:**

АЛТ	аланинаминотрансфераза
АСТ	аспартатаминотрансфераза
АЧТВ	активированное частичное тромбопластиновое время
в/в	внутривенно
в/м	внутримышечно
ВОЗ	всемирная организация здравоохранения
ГР	грей
ЕД	единицы
ЖКТ	желудочно – кишечный тракт
ЗНО	злокачественное новообразование
ИФА	иммуноферментный анализ
КТ	компьютерная томография
ЛТ	лучевая терапия
МНО	международное нормализованное отношение
МРТ	магнитно-резонансная томография
ОАК	общий анализ крови
ОАМ	общий анализ мочи
п/к	подкожно
ПТИ	протромбиновый индекс
ПЭТ	позитронно –эмиссионная томография
РВ	рак вульвы
РОД	разовая очаговая доза
РШМ	рак шейки матки

СОД	суммарно-очаговая доза
ССС	сердечно- сосудистая система
УЗДГ	ультразвуковое допплерография
УЗИ	ультразвуковое исследование
УД	уровень доказательности
ЭКГ	электрокардиограмма
ЭхоКГ	эхокардиография
per os	перорально
ECOG	Восточная кооперированная группа онкологов
GOG	Группа гинекологов онкологов (кооперированная группа исследователей гинекологического рака, США)
FIGO	International Federation Gynecolo gy and Obstetrics, Международная Федерация Гинекологов и Акушеров
TNM	Tumor Nodulus Metastasis - международная классификация стадий злокачественных новообразований
VIN	интраэпителиальная неоплазия вульвы
CIN	цервикальная интраэпителиальная неоплазия

5. Дата разработки/пересмотра протокола: 2015 год.

6. Категория пациентов: взрослые.

7. Пользователи протоколов: онкологи, онкогинекологи, хирурги, терапевты, врачи общей практики, врачи скорой и неотложной помощи.

II. МЕТОДЫ, ПОДХОДЫ И ПРОЦЕДУРЫ ДИАГНОСТИКИ И ЛЕЧЕНИЯ

Оценка на степень доказательности приводимых рекомендаций.
Шкала уровня доказательности:

A	Высококачественный мета-анализ, систематический обзор РКИ или крупное РКИ с очень низкой вероятностью (++) систематической ошибки, результаты которых могут быть распространены на соответствующую популяцию.
B	Высококачественный (++) систематический обзор когортных или исследований случай-контроль или высококачественное (++) когортное или исследований случай-контроль с очень низким риском систематической ошибки или РКИ с не высоким (+) риском систематической ошибки, результаты которых могут быть распространены на соответствующую популяцию.
C	Когортное или исследование случай-контроль или контролируемое исследование без рандомизации с невысоким риском систематической ошибки (+). Результаты которых могут быть распространены на соответствующую популяцию или РКИ с очень низким или невысоким риском систематической ошибки (++или+), результаты которых не могут быть

	непосредственно распространены на соответствующую популяцию.
D	Описание серии случаев или неконтролируемое исследование, или мнение экспертов.
GPP	Наилучшая фармацевтическая практика.

8. Определение

Рак вульвы - это злокачественное новообразование наружных половых органов.

Карцинома вульвы относится к редким заболеваниям, составляя около 4% всех опухолей женских гениталий. Средняя частота составляет 2-4 на 100 тыс. Главным образом это заболевание женщин пременопаузального возраста. Более 90% всех злокачественных опухолей вульвы – это плоскоклеточные раки. Меланомы, аденокарциномы, базально-клеточные и веррукозные карциномы, саркомы и другие представлют оставшиеся 10%. Большинство плоскоклеточных карцином вульвы возникают в больших половых губах, хотя малые половые губы, область клитора и промежности так же могут поражаться в первую очередь.

Интраэпителиальная неоплазия вульвы (VIN III) является преинвазивным состоянием у некоторых больных и при выявлении должна быть пролечена поверхностным иссечением, возможно применение лазерной терапии [21,17].

Лечение инвазивного рака вульвы должно быть мультидисциплинарным и индивидуализированным, все больные должны направляться в специализированные онкогинекологические отделения[35, 28].

9. Классификация:

Гистологическая классификация рака вульвы [48]:

Для стадирования используются классификации FIGO и TNM. Для оценки стадии FIGO применяются данные хирургического вмешательства. У пациенток, не подвергнутых оперативному лечению, используется клиническое стадирование.

Классификация применяется только для первичного рака вульвы. Обязательно должно быть гистологическое подтверждение диагноза. Рак вульвы, распространяющийся на влагалище, должен классифицироваться как рак вульвы.

Таблица 1. Гистологическая классификация внутриэпителиальных поражений вульвы

Основные гистологические варианты	Гистологическая классфикация
Доброкачественные поражения вульвы	Склерозирующий лишай
	Плоскоклеточная гиперплазия
	Другие дерматозы
Смешанные поражения	Когда склерозирующий лишай или плоскоклеточная гиперплазия сочетается с VIN, в заключении отражаются оба диагноза

Внутриэпителиальные поражения	Плоскоклеточная внутриэпителиальная неоплазия (VIN I, VIN II, VIN III, Ca in situ или тяжелая дисплазия)

Таблица 2. Гистологическая классификация неоплазий вульвы

Основные группы опухолей	Классификация по гистотипам
	Инвазивная плоскоклеточная карцинома (ороговевающая, неороговевающая, базалиоидная, веррукозная, бородавчатая); Базально-клеточный рак; Аденокарцинома
Рак Бартолиниевой железы	Плоскоклеточный рак Аденокарцинома Железисто-кистозный рак Железисто-плоскоклеточный рак Недифференцированный рак
Саркомы мягких тканей	Эмбриональная рабдомиосаркома
	Лейомиосаркома
	Прочие
Другие злокачественные опухоли	Злокачественная меланома
	Лимфома
	Прочие

Классификация по степени дифференцировки:

Таблица 3. Определение степени дифференцировки рака вульвы

Степень дифференцировки	Описание
G1 – высокодифференцированные	Нет недифференцированных элементов
G2 – умеренно-дифференцированные	Низкодифференцированный компонент занимает ≤ 25% опухоли
G3 – низкодифференцированные	Низкодифференцированный компонент занимает от 25 до 50% опухоли
G4 – недифференцированные	Низкодифференцированный компонент составляет более 50% всей опухоли

Требования к гистологическому заключению при плоскоклеточном раке

вульвы:

Плоскоклеточный рак вульвы является самой распространенной формой рака вульвы.

Ответ патолога должен содержать описание:

- Интраэпителиальная неоплазия вульвы (VIN);
- Классическая градация по степеням I, II и III;
- Дифференцированный тип VIN;
- Гистотип опухоли в соответствии с классификацией ВОЗ;
- Степень дифференцировки опухоли;
- Глубина инвазии;
- Наличие/отсутствие васкулярной инвазии.

Наличие сопутствующего не-ракового заболевания вульвы. Если было произведено эксцизионное (полное) удаление опухоли, то патолог должен ответить на следующие вопросы:

- Край резекции;
- Расстояние края резекции от опухоли;
- Расстояние края резекции уретры до опухоли по длиннику (если применимо);
- Расстояние до края резекции влагалища (если применимо);
- Расстояние до края резекции ануса (если применимо);
- Расстояние до края резекции (в глубину) подлежащих мягких тканей.

Ответ патолога должен содержать следующую важную информацию:

- Гистотип опухоли в соответствии с классификацией ВОЗ (таблицы 1, 2);
- Степень дифференцировки опухоли (таблица 3);
- Размер опухоли (как минимум в двух измерениях);
- глубина инвазии;
- Наличие лифо-васкулярной инвазии;
- Состояние всех краев резекции;
- Минимальное рсстояние от чистого края резекции до опухоли в мм;
- Наличие или сопутствующее VIN либо болезнь Пеждета;
- расстояние от края резекции до участка VIN или болезни Педжета;
- Минимальное расстояние края резекции до очагов VIN и болезни Педжета;
- Наличие других не-раковых заболеваний вульвы;
- Наличие метастазов в лимфатических узлах;
- Наличие экстракапсулярного роста метастазов в лимфоузлах4
- количество метастазов в лимфатических узлах и их размеры в мм.

Классификации FIGO и TNM (2009)

T – первичная опухоль:

TX – первичная опухоль не может быть оценена;

T0 – первичная опухоль не определяется;

Tis – рак in situ (преинвазивный рак), интраэпителиальная неоплазия III степени (VINIII)
T1 – опухоль ограничена вульвой или вульвой и промежностью;
T1a – опухоль до 2 см в наибольшем измерении с инвазией стромы не более1мм;
T1b – опухоль больше 2 см или с инвазией стромы более 1 мм;
T2 – опухоль любого размера с распространением на прилегающие структуры промежности (нижнюю треть мочеиспускательного канала, нижнюю треть влагалища и задний проход);
T3 – опухоль любого размера с распространением на следующие структуры: верхние 2/3 уретры, верхние 2/3 влагалища, слизистую мочевого пузыря, слизистую прямой кишки, фиксации опухоли к лобковой кости.
*Примечания: Глубину инвазии определяют как расстояние от эпителиально-стромального соединения наиболее поверхностного дермального выроста до самой глубокой точки инвазии. FIGO не использует T3, обозначает эту опухоль как T4.

Регионарными лимфатическими узлами для вульвы являются бедренные и паховые лимфатические узлы:
N – регионарные лимфатические узлы:
NX – регионарные лимфоузлы не могут быть оценены;
N0 – метастазы в регионарных лимфоузлах не определяются;
N1a – метастазы в 1–2 лимфоузлах (каждый менее 5 мм);
N1b – метастазы размером 5 мм или более в 1 лимфоузле;
N2a – метастазы в 3 и более лимфоузлах (каждый менее 5 мм);
N2b – метастазы в 2 и более лимфоузлах размером 5 мм или более;
N2c – метастазы в лимфоузлах с прорастанием капсулы;
N3 – фиксированный или изъязвленный метастаз в регионарном лимфоузле.

M – отдаленные метастазы:
M0 – нет признаков отдаленных метастазов;
M1 – имеются отдаленные метастазы, включая метастазы в тазовых лимфоузлах.

Таблица 4. Классификация по TNM.

TNM		FIGO
T1	Ограничена вульвой/промежностью	I
T1a	≤ 2 см со стромальной инвазией ≤ 1,0 мм	IA
T1b	>2 см или стромальная инвазия >1 ,0 мм	IB
T2	Нижняя часть уретры / влагалища / анус	II
T3	Верхняя часть уретры / влагалища / слизистой мочевого пузыря / прямой	IVA

	кишки или фиксирована к лобковой кости	
N1a	1–2 узла < 5 мм	IIIA
N1b	1 узел ≥ 5 мм	IIIA
N2a	3 и более узлов < 5 мм	IIIB
N2b	2 и более узлов ≥ 5 мм	IIIB
N2c	С прорастанием капсулы	IIIC
N3	Неподвижный	IVA
M1	Отдаленные метастазы	IVB

Таблица 5.

Карцинома вульвы: номенклатура FIGO (2009)

Стадия при РВ выставляется на основании данных патолого/хирургических находок (таблица 4). Основные изменения в номенклатуру FIGO образца 1994 г. были внесены в 2009 году.

Стадия I	Ограничена вульвой
IA	Образование ≤ 2 см в диаметре, ограниченное вульвой, промежностью со стромальной инвазией ≤1.0 мм*, без метастазов в лимфатические узлы
IB	Образование > 2 см в диаметре или со стромальной инвазией > 1.0 мм*, ограниченное вульвой или промежностью, без метастазов в лимфатических узлах
Стадия II	Опухоль любого размера с распространением на прилежащие структуры промежности (нижняя 1/3 уретры, нижняя 1/3 влагалища, анус) без метастазов в лимфатические узлы
Стадия III	Опухоль любого размера с или без распространения на прилежащие структуры промежности (нижняя 1/3 уретры, нижняя 1/3 влагалища, анус) с метастазами в пахово-бедренные лимфатические узлы
IIIA	(i) метастаз в 1 л/узле (≥ 5.0 мм), или (ii) 1-2 метастастических л/узла (≤ 5.0 мм)
IIIB	(i) 2 и более метастатических л/узла (≥ 5.0 мм), или (ii) 3 и более метастатических л/узла (< 5.0 мм)
IIIC	Метастазы в л/узлы с экстракапсулярным ростом
IV	Опухоль прорастает другие соседние структуры (верхние 2/3 уретры, верхние 2/3 влагалища) или имеются отдаленные метастазы

IVA	Опухоль поражает одну из следующих структур: (i) слизистая верхней уретры и/или верхней части влагалища, слизистую прямой кишки, или фиксирована к костям таза, или (ii) фиксированные или изъязвленные пахово-бедренные л/узлы
IVB	Любые отдаленные метастазы, включая тазовые лимфатические узлы
Примечание: * - глубина инвазии определяется измерением опухоли от эпителиально-стромального соединения прилежащего наиболее поверхностного сосочка кожи до наиболее глубокой точки инвазии.	

10. Перечень основных и дополнительных диагностических мероприятий:

10.1 Основные (обязательные) диагностические обследования, проводимые на амбулаторном уровне:

- сбор жалоб и анамнеза (уделять особое внимание в анамнезе пациенток на длительные хронические заболевания вульвы, таких как склерозирующий лишай вульвы плоскоклеточная гиперплазия, жалобам пациентов на кровянистые и любые другие необычные выделения из половых путей, на образование в области наружных половых органов);
- общее физикальное обследование;
- гинекологический осмотр: осмотр и пальпация образования вульвы, осмотр шейки матки на зеркалах, бимануальное исследование;
- вульвоскопия;
- биопсия – является главным диагностическим критерием при любых заболеваниях вульвы. Биопсии под местной анестезией (идеально подходит для биопсии 4 мм игла Keys). Биопсия должна включать подлежащую строму. Желательно не иссекать все образование во время биопсии, так как это затрудняет дальнейшее планирование радикального удаления образования. Если образование ≤ 2 см в диаметре и глубина стромальной инвазии ≤ 1.0 мм по данным биопсии, необходимо полное широкое иссечение образования для тщательного определения глубины инвазии в строму;
- Клиницист при направлении материала на гистологическое исследование должен подробно и четко описать образование и его расположение на вульве, используя анатомические границы. Также необходимо отмечать была ли биопсия эксцизионная либо диагностическая. В идеале, образцы ткани после радикальных резекций должны быть распластаны и закреплены на доске, для лучшего сохранения ткани политы обычным физиологическим раствором и направлены в лабораторию патоморфологии как можно скорее. Во многих клиниках фиксация материала формалином проводится сразу после макроописания препарата и фотодокументирования. При этом необходимо предварительно поставить метки на макропрепарате, которые потом позволят точно определить правильную позицию препарата и опухоли как они раполагались до операции;

- Кольпоскопия шейки и влагалища, так как плоскоклеточные образования вульвы часто ассоциируются с другими плоскоклеточными интраэпителиальными образованиями;
- Пап-тест с шейки матки;
- Компьютерная томография таза и паховых областей помогает выявить увеличенные лимфатические узлы в тазу, особенно при наличии пальпируемых лимфатических узлов в паховой области.

10.2 Дополнительные диагностические обследования, проводимые на амбулаторном уровне:

- УЗИ органов брюшной полости, малого таза, пахово-бедренных лимфатических узлов;
- магнитно-резонансная томография органов малого таза;
- цистоскопия при подозрении на прорастание в уретральный канал или мочевой пузырь;
- ректороманоскопия при подозрении на прорастание в прямую кишку;
- ПЭТ, ПЭК/КТ по показаниям, можно использовать для контроля эффективности лечения или при подозрении на отдаленные метастазы;
- сцинтиграфия костей скелета (при подозрении на костные метастазы);
- рентгенография органов грудной клетки в двух проекциях;
- иммуногистохимические исследования имеют ограниченную роль при раке вульвы. Широкий спектр цитокератинов, таких как AE1/AE3 может быть использован для определения микрометастазов в сторожевых лимфатических узлах. Также иммуногистохимия может помочь в дифференциальной диагностике и диагностике других мягкотканных образований вульвы (см. раздел 11.6 дифференциальная диагностика).

10.3 Минимальный перечень обследования, которые необходимо провести при направлении на плановую госпитализацию: согласно внутреннему регламенту стационара с учетом действующего приказа уполномоченного органа в области здравоохранения.

10.4 Основные (обязательные) диагностические обследования, проводимые на стационарном уровне (при экстренной госпитализации проводятся диагностические обследования, непроведенные на амбулаторном уровне):

- ОАК;
- ОАМ;
- биохимический анализ крови (общий белок, мочевина, креатинин, глюкоза, АЛТ, АСТ, общий билирубин);
- коагулограмма (ПТИ, протромбиновое время, МНО, фибриноген, АЧТВ, тромбиновое время, этаноловый тест, тромботест);
- определение группы крови по системе АВО стандартными сыворотками;

- определение резус – фактора крови.
- ЭКГ исследование;
- рентгенография органов грудной клетки в двух проекциях.

10.5 Дополнительные диагностические обследования, проводимые на стационарном уровне (при экстренной госпитализации проводятся диагностические обследования, непроведенные на амбулаторном уровне):

- КТ ОБП и забрюшинных лимфоузлов;
- КТ органов грудной клетки с контрастированием (при наличии метастазов в легких);
- УЗИ органов брюшной полости и забрюшинного пространства (для исключения патологии органов брюшной полости и забрюшинного пространства);
- ЭхоКГ (по показаниям);
- УДЗГ (при сосудистых поражениях).

11. Диагностические критерии постановки диагноза:

11.1 Жалобы и анамнез

- наличие новообразования в области больших половых губ, области наружных половых органов. Образование может выглядеть как язва, бородавка; иногда может быть несколько очагов;
- болезненность, зуд и дискомфорт;
- выделения с неприятным запахом, отек половых органов часто сопровождают опухолевый процесс на вульвы;
- дополнительные образования и припухлости в паховых областях, связанные с регионарными метастазами;
- отек и нарушение целостности покрова вульвы проявляются болями, серозными, кровянистыми или гнойными (при вторичном инфицировании) выделениями.

изъязвление слизистой, мокнутие, по мере увеличения опухоли и нарушения трофики тканей;

- болевой синдром особенно выражен при опухоли клитора и глубокой инфильтрации тканей.
- массивное кровотечение, обильные зловонные выделения, может возникать при распаде опухоли;
- отечность лобка, конечностей, нарушение мочеиспускания, запоры отмечается при запущенном раке вульвы.
- небольшие узелки, изъязвления, бородавчатые или пигментированные образования, отличающиеся по цвету от неизмененных тканей могут обнаруживаться визуально в области малых или больших половых губ, клитора, уретры.

В Анамнезе у пациентов как правило длительно существующие заболевания вульвы - хронический склерозирующий лишай вульвы и плоскоклеточная гипеплазия, но фоне которых возникает VIN - интраэпителиальная неоплазия вульвы.

11.2 Физикальные обследования:

- При осмотре обращают внимание на размеры и локализацию образования, инфильтрацию подлежащих тканей, переход на область ануса и уретры;
- Наличие увеличенных лимфатических узлов в ахово-бедренной области, их размер, консистенция, подвижность имеют важное значение;
- Вовлечение стенок влагалища.

11.3 Лабораторные исследования:

- цитологическое исследование (наличие цитологических признаков атипии и злокачественности);
- гистологическое исследование (наличие злокачественной опухоли подтверждается в соответствии с характерной микроскопической картиной для каждого гистотипа).

11.4 Инструментальные исследования:

- Компьютерная томография (забрюшинных, тазовых и паховых лимфоузлов) позволяет выявить наличие увеличенных лимфатических узлов, так как лимфогенное метастазирование определяет прогноз заболевания;
- УЗИ органов малого таза и регионарные лимфатические узлы направлены также на определение увеличенных лимфатических узлов. Как правило, метастазирование при раке вульвы имеет этапность, прежде поражая пахово-бедренные, а затем внутритазовые узлы. УЗИ как правило достаточно для выявления лимфатических узлов в пахово-бедренной области, однако для тазовых лимфатических узлов КТ обладает большей точностью.
- Рентгенография органов грудной клетки направлена на поиск метастазов и других конкурирующих заболеваний.

11.5 Показания для консультации узких специалистов:

Наличие в анамнезе сопутствующих заболеваний, могущих оказать существенное влияние на выбор лечебной тактики, либо наличие конкурирующих медицинских состояний является показанием для проведения консультаций соответствующих узких специалистов для оценки рисков, разработки плана совместного ведения больных, а также проведения соответствующей коррекции в случае необходимости. Наиболее часто проводятся консультации следующих специалистов:

- консультация кардиолога (пациентам 50 лет и старше, так же пациенты моложе 50 лет при наличии сопутствующей патологии сердечно-сосудистой системы);
- консультация эндокринолога.

11.6 Дифференциальный диагноз проводится со следующими заболеваниями:

Нозологическая форма	**Дифференциальная диагностика**
Остроконечные кондиломы вульвы	являются наиболее часто следствием инфицирования вируса папилломы человека 6 и 11 типа. Исследование на ВПЧ, биопсия позволяют поставить правильный диагноз
Интраэпителиальная	Является преинвазивным заболеванием вульвы и

неоплазия вульвы - VIN.	дифференциальная диагностика проводится только на основании биопсии.
Туберкулез вульвы	соответствующий анамнез, биопсия позволяют поставить точный диагноз.
Рак влагалища	выставляется тогда, когда нет вовлечения в опухолевый процесс вульвы и шейки матки.
Хронический склерозирующий вульвы	является длительно текущим заболеванием, сменяющимися периодами обострения и ремиссий, относится к группе атопических дерматитов. Диагностика проводится на основании биопсии
• Плосклеточная гиперплазия (раньше: лейкоплакия)	термин отражающий патологический процесс, связанный с избыточной пролиферацией плоского эпителия, может быть проявлением лишая, псориаза, хронической экземы, себоррейного дерматоза, грибковой инфекции и ВПЧ инфекции. Диагностика проводится при гистологическом исследовании.
• Болезнь Педжета	Иммуногистохимия имеет ценное значение в дифференциальной диагностике с болезнью Педжета. Клетки опухоли при болезни Педжета позитивны к CAM 5.2, CEA, EMA и CK7. Диффузная позитивная реакция к CK20 может говорить о вторичной болезни Педжета, которая может быть следствием распространения другой опухоли, к примеру – аноректальной карциномы, либо уротелиальной карциномы мочевого пузыря и уретры. Болезнь Педжета может мимкрировать меланому. Меланома дает позитивные реакции на melan A, S100 и HMB45

12 . Показания для госпитализации:

Показанием для плановой госпитализации:

- морфологически верифицированный рака вульвы.

Показания для экстренной госпитализации:

- кровотечение из опухоли;
- острая задержка мочи из-за сдавления опухолью уретрального канала;
- другие более редкие осложнения опухолевого процесса.

13. Цели лечения:

Цель лечения при карциноме вульвы зависит от степени распространенности опухолевого процесса. При ранних и локализованных формах болезни основной задачей является ирадикация опухоли с максимальной терапевтической и экономической эффективностью при минимуме осложнений и сохранением качества жизни. При местно-распространенных и метастатических формах болезни

необходимо стремиться соблюдать баланс между интенсивностью терапевтических воздействий и ожидаемой продолжительностью жизни, ожидаемой безрецидивной выживаемостью и самое главное – качеством жизни.

14. Тактика лечения:

Общие принципы лечения, лечение в зависимости от стадии:

Ранние стадии заболевания.

Радикальное локальное иссечение одинаково эффективно по сравнению с радикальной вульвэктомией в отношении местного рецидива [19,12].

Упрощенный алгоритм лечения опухоли на самой вульве при ранней стадии представлен на Рисунке 1 в приложении.

Лечение регионарных зон метастазирования

Метастазы в пахово-бедренной области приводят к высокой смертности, в связи с чем правильное их лечение является очень важным. Тщательная лимфодиссекция этой области практически единственный фактор, который может повлиять на снижение смертности от раннего рака вульвы [15].

Риск метастазов в регионарных лимфатических узлах при опухолях вульвы с глубиной стромальной инвазии ≤ 1.0 мм составляет менее 1%, поэтому в данной клинической ситуации удаление лимфатических узлов не требуется [19,14].

Все пациенты с образованием на вульве >2.0 см и/или глубиной инвазии > 1.0 мм, должны подвергаться пахово-бедренной лимфаденэктомии, как минимум на стороне поражения.

Частота обнаружения контрлатеральных метастазов в пахово-бедренной области при латеральной локализации рака вульвы размером <2.0 см составляет менее 1%, в связи с чем достаточно удаление лимфатических узлов на стороне поражения [15]. Двухсторонняя пахово-бедренная лимфаденэктомия должна выполняться при опухолях, расположенных срединно и/или вовлекающих малые половые губы [20]. Возможно, пациенты с большими по размеру опухолями, даже расположенными латерально, выиграют от двухсторонней лимфаденэктомии, особенно если контрлатеральные лимфатические узлы клинически вовлечены [20].

Упрощенный алгоритм при подозрении на метастазы в лимфоузлах при раке вульве представлен в приложении к протоколу, рисунок 2.

Лечение пахово-бедренных зон:

- Необходимо точно знать распространенность опухоли в пахово-бедренных областях до планирования лечения [15].
- При отсутствии подозрительных пальпируемых лимфатических узлов в паху необходимо выполнение двухсторонней пахово-бедренной лимфаденэктомии.
- Если патолого-морфологическое исследование выявит в них метастазы, необходимо выполнение дистанционной лучевой терапии в адъювантном режиме на пахово-бедренную область и область малого таза, по тем же принципам как при ранних стадиях.

- При наличии подозрительных лимфатических узлов, предоперационная компьютерная томография может быть полезна в оценке распространенности лимфаденопатии (рисунок 2 в приложении).
- Удаление всех увеличенных лимфатических узлов должно сопровождаться их срочным морфологическим исследованием. При отсутствии в них метастазов выполняется полное удаление лимфатических узлов пахово-бедренной области.
- При наличии метастазов следует избегать полной лимфодиссекции, поскольку полная лимфаденэктомия с последующей лучевой терапии могут привести к тяжелейшим лимфатическим отекам нижних конечностей. Лучшим решением в данной клинической ситуации будет ограничиться удалением только увеличенных пахово-бедренных и тазовых лимфатических узлов с последующим облучением регионарных зон, включая область малого таза.
- При наличии изъязвленных и фиксированных лимфатических узлов в паху, необходима компьютерная томография пахово-бедренных областей, малого таза и возможно брюшной полости, для определения точной распространенности лимфаденопатии. Если узлы резектабельны, то необходимо удалить все увеличенные лимфатические узлы.
- При нерезектабельных лимфатических узлах, необходима биопсия для подтверждения их метастатического поражения с последующей лучевой терапией по радикальной программе. Если возможно, лимфатические узлы могут быть удалены после лучевой терапии.
- Клиническая тактика при подозрении на поражение пахово-бедренных лимфатических узлов представлена на рисунке 2 в Приложении к протоколу, а при наличии клинически явных метастазов на рисунке 3 в Приложении.

Пациенты с метастазами в пахово-бедренные лимфатические узлы.

GOG продемонстрировало лучшие результаты для облучения пахово-бедренных зон и малого таза по сравнению с хирургической резекцией у больных с обширным вовлечением лимфатических узлов этой области и наличии более одного узла с микрометастазами [18].

Последующие исследования укрепили прогностическое значение морфологической оценки метастатических лимфоузлов, особенно это касается размеров метастазов и рост за пределами капсулы лимфатического узла [26, 35].

Пациенты с одним (возможно двумя) микрометастазами (< 5.0 мм) не нуждаются в послеоперационной лучевой терапии.

Пациенты должны получать дистанционную лучевую терапию на обе пахово-бедренные области и область малого таза в следующих клинических случаях:

- Один макрометастаз (> 10.0 мм в диаметре)
- Рост за пределы капсулы лимфатического узла
- два (возможно три) или более микрометастаза

При наличии метастазов в пахово-бедренных узлах, применяются описанные выше критерии для назначения адъювантной лучевой терапии. Поля облучения

должны включать малый таз, подвздошные лимфатические узлы, первичный очаг с суммарной очаговой дозой как минимум 50 Гр.

Упрощенный алгоритм ведения пациентов с метастазами в лимфоузлах при раке вульве представлен на в приложении, Рисунок 3.

Распространенные стадии заболевания.

Опухоли, распространяющиеся на нижнюю треть уретры, влагалище, анус и фиксированными метастазами в паху, относятся к распространенным и запущенным случаям. Для таких больных оптимальным решением является мультимодальная (комплексная) терапия.

Критерии эффективности лечения

Полный эффект – исчезновение всех очагов поражения на срок не менее 4х недель.

Частичный эффект – большее или равное 50% уменьшение всех или отдельных опухолей при отсутствии прогрессирования других очагов.

Стабилизация – (без изменений) уменьшение менее чем на 50% или увеличение менее чем на 25% при отсутствии новых очагов поражения.

Прогрессирование – увеличение размеров одной или более опухолей более 25% либо появление новых очагов поражения [7] (УД – А).

14.1. Немедикаментозное лечение:

Режим больного при проведении консервативного лечения – общий. В ранний послеоперационный период – постельный или полупостельный (в зависимости от объема операции и сопутствующей патологии). В послеоперационном периоде – палатный.

Диета стол - №15, после хирургического лечения – №1.

14.2 Медикаментозное лечение:

Химиотерапия:

Показания к химиотерапии:

- одновременно с лучевой терапией
- цитологически или гистологически верифицированные ЗНО шейки матки;
- метастазы в регионарных лимфатических узлах;
- рецидив опухоли;
- удовлетворительная картина крови у пациента: нормальные показатели гемоглобина и гемокрита, абсолютное число гранулоцитов – более 200, тромбоцитов – более 100000;
- сохраненная функция печени, почек, дыхательной системы и ССС;
- возможность перевода неоперабельного опухолевого процесса в операбельный;
- отказа пациента от операции и лучевой терапии;

Противопоказания к химиотерапии:

Противопоказания к химиотерапии можно разделить на две группы: абсолютные и относительные.

Абсолютные противопоказания:

- гипертермия >38 градусов;
- заболевание в стадии декомпенсации (сердечно-сосудистой системы, дыхательной системы печени, почек);
- наличие острых инфекционных заболеваний;
- психические заболевания;
- неэффективность данного вида лечения, подтвержденная одним или несколькими специалистами;
- распад опухоли (угроза кровотечения);
- тяжелое состояние больного по шкале Карновского 50% и меньше (смотри приложение 1).

Относительные противопоказания:

- I триместр беременность ;
- интоксикация организма;
- активный туберкулез легких;
- стойкие патологические изменения состава крови (анемия, лейкопения, тромбоцитопения);
- кахексия.

Режимы химиотерапии:

Химиотерапии при раке вульвы

Плоскоклеточный рак встречается при многих локализациях, и как правило при злокачественных опухолях аногенитальной области имеется общая связь с вирусом папилломы человека. Плоскоклеточные рак вульвы относится к относительно редко встречающимся опухолям, причем преимущественно у женщин старшей возрастной группы, поэтому, есть всего несколько исследований, в которых был адресован вопрос применения химиотерапии и те в основном представлены обсервационными исследованиями на небольших группах пациентов.

Неоадъювантная химиотерапия рака вульвы

Всего было опубликовано три небольших исследования 2 фазы и несколько описаний отдельных случаев касательно потенциальной роли первичной химиотерапии при местно-распространенном раке вульвы, операбельность которого была сомнительна ввиду необходимости выполнения обширных операций [36, 37, 38, 39,40, 41]. Ответ рака вульвы на химиотерапию в этих исследованиях очень варьирует, но есть основания предполагать что в некоторых случаях проведение химиотерапии позволяет уменьшить распространение опухоли перед операцией. Однако высокая частота рецидивов остается проблемой даже после успешно выполненных операций после регрессии опухоли.

Адъювантная химиотерапия

Радиотерапия является традиционным адъювантным лечением у пациентов, у которых имеется высокий риск рецидива, а вопрос использования химиотерапии в качестве адъювантной терапии был адресован всего лишь в одном «пробном»

исследовании [42, 43]. Bellati и соавт. оценивали токсичность химиотерапии и отсроченные осложнения, частоту рецидивов и общую выживаемость у 14 больных с множественными метастазами в паховые лимфатические узлы, используя в послеоперационном периоде цисплатин вместо лучевой терапии. Все пациенты смогли завершить лечение, к моменту публикации 12 из 14 пациенток были живы с медианой наблюдения 57.5 месяцев, трехлетняя общая и выживаемость без прогрессирования соответственно составили 86% и 71%.

Конечно, необходимы другие исследования для того чтобы сравнить адъювантную химиотерапию против радиотерапии, химиолучевую терапию и другие виды поддерживающей терапии для пациентов с высоким риском.

Химиотерапия рецидивного и метастатического рака вульвы

В литературе доступны сведения всего лишь о четырех исследованиях, посвященных исследованию роли химиотерапии у больных метастатическим и рецидивным раком вульвы, которые не подлежали локорегионарной терапии.

Химиотерапия была использована в качестве терапии “отчаяния” после операции или лучевой терапии, а схема химиотерапии зависела от возраста, общего состояния и функции почек.

Пациенты в целом получали идентичные препараты, такие как цисплатин, фторурацил и блеомицин – препараты которые часто используются при плоскоклеточных раках других локализаций. Deppe et al. провели первое исследование по химиотерапии рецидивного рака вульвы [44]. Они пролечили четыре женщины доксорубицин в малых дозах с трех-недельным интервалом. У трех женщин была отмечена регрессия паховых метастазов и рецидивной опухоли, хотя клиническая выгода от этого остается неизвестной.

Исследование второй фазы EORTC (European Organisation for Research and Treatment of Cancer), Witteveen и соавт. оценило использование паклитаксела с трех-недельным интервалом у 31 женщины, где оперативное лечение было не возможно. Эффект оценен у 29 пациенток, медиана количества курсов химиотерапии – 4, общий ответ – 13.8% с двумя полными регрессиями. Медиана наблюдения составила 24 месяца, а медиана до прогрессирования – 2.6 месяца [46].

Cormio и соавт оценили активность и токсичность схемы цисплатин (1 день) и винорельбин (1, 8 дни) у 16 больных рецидивным раком вульвы. У девяти из них были местные рецидивы в области промежности, влагалища и вульвы, а в семи случаях отмечались рецидивы в пахово-бедренной области. Ответ на лечение получен у 6 человек (40%), у четырех достигнута полная регрессия и у двух (13%) – частичная. Общая выживаемость составила 19 месяцев [47].

Анальгетическая терапия в послеоперационном периоде

- Кетопрофен 100 мг/мл, в/в 2 bd (в дополнение к инфузии трамадола)
- Диклофенак натрия 50 мг/мл в/в или per os 1 раз в сутки на фоне приема других анальгетиков (дополнение к инфузии трамадола)
- Трамадола гидрохлорид 100мг/мл, 100 мг на 100 мл физиологического раствора в/в 30-минутная инфузия, bd

- Промедол 2%-1мл, каждые 4-6 часов в раннем послеоперационном периоде.

14.3. Хирургическое вмешательство:

14.3.1 Хирургическое вмешательство, оказываемые на амбулаторном уровне:
вскрытие, дренирование лимфатической кисты.

14.3.2 Хирургическое вмешательство, оказываемые на стационарном уровне:
Виды хирургических вмешательств:

- Радикальная вульвэктомия.
- Гемивульвэктомия.
- Широкое иссечение опухоли вульвы
- Пахово-бедренная лимфодиссекция.
- Экстраперитонеальная, трансперитонеальная тазовая лимфодиссекция
- Лапароскопическая тазовая лимфодиссекция.
- Определение сторожевого лимфатического узла.

Показания к хирургическому лечению:

- Наличие опухолевого процесса

Противопоказания к хирургическому лечению:

- Невозможность проведения анестезии, даже регионарной
- Отсутствие технической возможности закрытия дефектов при обширных резекциях
- Отказ пациента от оперативного лечения

Хирургическое удаление опухоли на вульве:

- С целью снижения психосексуальной заболеваемости, связанной с удалением всей вульвы, необходимо стремиться к максимально консервативным вмешательствам при локализованных опухолях без ущерба для радикальности. Так, радикальное локальное иссечение одинаково эффективно по сравнению с радикальной вульвэктомией в отношении местного рецидива (Iversen, Abeler & Aalders, 1981; Hacker et al, 1984(a); Hacker & van der Velden, 1993; Farias-Eisner et al, 1994; Burke et al, 1995).
- Хирургическое удаление опухоли должно обеспечивать как минимум 1 см от опухоли до края резекции в горизонтальном направлении, в глубину необходимо доходить до нижней фасции урогенитальной диафрагмы, которая залегает на одном уровне с широкой фасцией бедра и фасцией, покрывающей лонный симфиз (Heaps et al, 1990).
- Если образование близко к уретре, можно резецировать дистальную часть уретры до 1 см без риска возникновения недержания мочи. Любые имеющиеся очаги VIN должны быть иссечены поверхностно для улучшения качества жизни и исключения поверхностной инвазии

Лимфаденэктомия

Необходимо выполнять удаление паховых и бедренных лимфатических узлов, так как изолированное удаление паховых лимфатических узлов ассоциируется с высокой частотой местных рецидивов [30].

Бедренная группа лимфатических узлов расположена медиально к бедренной вене в области овальной ямки. Нет необходимости иссечения широкой фасции бедра для полного удаления бедренных лимфатических узлов [25].

Лимфаденэктомия может быть выполнена через небольшой разрез для лучшего заживления раны [11]. Во избежания некроза кожных лоскутов, вся подкожная клетчатка над поверхностной фасцией может быть сохранена.

Пахово-бедренная лимфодиссекция (с послеоперационным облучением при наличии метастазов) оказалась лучше по сравнению с лучевой терапией в одном рандомизированном исследовании, хотя возможно дозная нагрузка в этом исследовании была неадекватной [30].

Уход за раной после операций на вульве.

Основные непосредственные осложнения хирургии вульвы это инфекции, расхождение раны и образование ложных лимфатических кист. У 85% больных подвергаемых одноблочной радикальной вульвэктомии с лимфаденэктомией разовьется как минимум одно из этих осложнений. Частота осложнений может быть снижена до 44% при использовании отдельных разрезов для пахово-бедренной лимфаденэктомии (Hacker, 2000).

Использование следующих приемов может быть полезным в снижении осложнений:

- Постельный режим в послеоперационном периоде
- Частые туалеты промежности в течение постельного режима
- Частые сидячие ванны после активизации
- Обработки раны после каждого туалета
- Содержание промежности сухой после приема душа и подмываний (можно использовать сухое чистое полотенце или фен для волос, к примеру)

Наиболее частые осложнения хирургического лечения при раке вульвы.

Снижение объема хирургической резекции в последние годы обусловлено высокой частотой осложнений при раке вульвы:

Расхождение раны
Нагноение/инфицирование раны
Тромбоз глубоких вен и тромбоэмболия легочной артерии
Пролежни
Стеноз преддверия влагалища
Недержание мочи
Недержание кала
Ректоцеле
Паховые лимфокисты
Лимфэдема (лимфатический отек нижней конечности, слоновость)

Грыжи
Психосексуальные расстройства

- Диета при отсутствии сопутствующих заболеваний, ограничивающих питание - №15
- Ранняя активизация в послеоперационном периоде при отсутствии других рекомендаций в случае реконструктивных операций (в некоторых случаях рекомендуется постельный режим)
- Тугая эластическая компрессия нижних конечностей до и после операции
- Инцентивная спирометрия у больных старшего возраста, дыхательная гимнастика и ЛФК в послеоперационном периоде, особенно в случаях ограничения физической активности.

Меланома вульвы.

Меланома вульвы является второй по частоте среди злокачественный новообразований вульвы. Большинство опухолей вовлекает в процесс клитор или малые половые губы. Любые пигментные образования вульвы должны быть иссечены с диагностической целью, кроме случаев, когда они существуют длительное время и остаются без изменений в течение нескольких лет.

В полном соответствии с существующей практикой к экономным резекциям при меланомах кожи, при меланомах вульвы также проводятся экономные резекции [29,33]. Первичная опухоль на вульве обычно иссекается отступя от опухоли во все стороны как минимум на 1.0 см. Роль удаления лимфатических узлов противоречива, но Межгрупповая программа по и хирургическому лечению меланом провела проспективное рандомизированное исследование по выборочной лимфодиссекции по сравнению с наблюдением при меланомах кожи со средней степенью инвазии (1 – 4 мм [2]. В исследовании были рандомизированы 740 больных, преимущество удаления лимфатических узлов оказалось достоверным у лиц 60 лет и моложе, при инвазии опухоли 1 – 2 мм, а также при отсутствии изъязвлений на опухоли.

Исследование ECOG по адъювантному применению больших доз интерферона по сравнению с наблюдением у 280 человек с меланомой стадии IIB или III продемонстрировало достоверное увеличение безрецидивной и общей выживаемости у больных с вовлечением регионарных лимфатических узлов [22].

Всем больным меланомой вульвы рекомендуется консультация специалистов по лечению меланом для решения вопроса о необходимости адъювантной терапии.

Рак Бартолиниевой железы.

Злокачественные опухоли Бартолиниевой железы могут быть переходно-клеточными либо плоскоклеточными, растущими из протока, или аденокарциномами из самой железы. Имеются также сообщения о железисто-кистозном и железисто-плоскоклеточном раке. **Аденокарциномы** обычно возникают на декаду раньше по сравнению с большинством плоскоклеточных карцином. Очень часто диагноз устанавливается после резекции предполагаемой кисты Бартолиниевой железы.

Радикальная вульвэктомия с двухсторонней пахово-бедренной лимфаденэктомией считается стандартом хирургического лечения рака

Бартолиниевой железы, а односторонняя пахово-бедренная лимфаденэктомия и гемивульвэктомия на стороне поражения может быть адекватной при ранних стадиях (Copeland et al, 1986). В связи с тем, что анатомически эти образования находятся глубоко в седалищно-прямокишечной ямке, не трудно предположить, что более часто будут встречаться близкие края резекции, особенно при больших опухолях. Для снижения вероятности местных рецидивов с успехом может использована лучевая терапия (Copeland et al, 1986).

При двухстороннем поражении пахово-бедренных лимфатических узлов, проводится облучение малого таза и обоих пахово-бедренных зон для профилактики местных рецидивов.

Для железисто-кистозных раков методом выбора является радикальное локальное иссечение как единственный метод лечения. Лучевая терапия рекомендуется при положительных краях резекции или периневрaльной инвазии [6].

Болезнь Педжета вульвы.

Как правило это внутриэпителиальные образования, но в 20% случаев они могут ассоциироваться с инвазивными аденокарциномами [8]. В основном заболевание встречается в постменопаузальном периоде. Большинство больных обращается с дискомфортом в области вульвы, зудом и мокнущим экзематоидным образованием. Диагноз подтверждается биопсией, которая позволяет отличить внутриэпителиальное поражение от инвазивного.

Внутриэпителиальная болезнь Педжета вульвы требует поверхностного местного иссечения. При этом заболевании часто бывает трудно получить чистые края резекции, потому что микроскопические границы распространяются значительно дальше макроскопических, видимых клинически. Сравнительно недавно в клиническую практику вошли менее радикальные резекции при внутриэпителиальных образованиях, с повторным иссечением при повторном появлении. Образования, вовлекающие уретру и анус, очень сложно лечить традиционным иссечением. В подобных случаях возможно использование лазерной терапии. При наличии аденокарциномы, инвазивный компонент лечиться радикальным локальным иссечением с краями резекции не менее 1.0 см. При одностороннем поражении проводится как минимум односторонняя пахово-бедренная лимфаденэктомия с адъювантной лучевой терапией по тем же показаниям, как при плоскоклеточном раке.

14.3. Другие виды лечения:
Лучевая терапия:
Виды лучевой терапии:

- дистанционная лучевая терапия;
- 3D-конформное облучение;
- модулированная по интенсивности лучевая терапия
- подвижноая дистанционная лучевая терапия

Показания к лучевой терапии:

- опухоли в стадии IIa1-IVa;
- метастазы в регионарных лимфатических узлах и метастазами в общие подвздошные и парааортальные лимфоузлы
- отказа пациента от операции;
- рецидив опухоли.

Противопоказания к лучевой терапии:
Абсолютные противопоказания:
- психическая неадекватность больного;
- лучевая болезнь;
- гипертермия >38 градусов;
- тяжелое состояние больного по шкале Карновского 50% и меньше (смотри приложение 1).
- беременность;

Относительные противопоказания:
- заболевание в стадии декомпенсации (сердечно – сосудистой системы, печени, почек);
- сепсис;
- активный туберкулез легких;
- распространение опухоли на соседние полые органы и прорастании в крупные сосуды;
- распад опухоли (угроза кровотечения);
- стойкие патологические изменения состава крови (анемия, лейкопения, тромбоцитопения);
- кахексия;
- наличие в анамнезе ранее проведенного лучевого лечения.

Лучевая терапия в зависимости от распространенности процесса:

В большинстве случаев, поля облучения должны захватывать пахово-бедренные и как минимум нижние тазовые узлы (ниже уровня крестцово-подвздошного сочленения). Используются различные техники облучения в зависимости от телосложения больной и распространения опухоли. Во избежание больших доз на головки бедренных костей часто используется комбинация фотонного и электронного облучения. Надо стараться, чтобы в поле облучения попадали как поверхностные, так и глубокие паховые лимфатические узлы. В большинстве случаев используется планирование на основе компьютерной томографии, для того чтобы быть уверенными в адекватности выбранных полей облучения. Очень важно давать адекватные дозы на паховые зоны высокоэнергетическим фотонным излучением. Если используется электронный пучок, то доза должна быть достаточной для воздействия на бедренные узлы. Доза облучения определяется первичным распространением опухоли и любыми известными регионарными очагами, включая остаточную опухоль после операции, если таковая имеется.

- После удаления пахово-бедренных лимфатических узлов с микрометастазами, достаточной считается доза в 50 Гр, подведенная фракциями по 1.8 – 2.0 Гр.
- При наличии множественных микрометастазов или экстракапсулярного роста, необходимы дозы, достигающие 60 Гр, подведенные узкими полями на пораженную область.
- Большая остаточная опухоль требует доз, достигающих 60 – 70 Гр.
- Роль конкурентной химиолучевой терапии при раке вульвы не известна.

Лечение основного очага (первичной опухоли на вульве).

Лечение распространенной опухоли на самой вульве должно следовать за пахово-бедренной лимфодиссекцией. Лучевая терапия на регионарные зоны и малый таз проводится по обычным показаниям для лучевой терапии при РВ (рисунок 4).

При наличии условий для резекции первичного очага с чистыми краями резекции без риска повреждения анального и уретрального сфинктеров предпочтительна хирургическая резекция. Если первичное хирургическое лечение будет предполагать выведение коло или уростомы, предпочтительно на первом этапе провести лучевую терапию с последующей экономной резекцией ложа опухоли [13, 3].

В некоторых исследованиях использование химиолучевой терапии избавило от необходимости хирургического удаления ложа опухоли [32,23].

Пахово-бедренная область и малый таз должны быть включены в поля облучения при РВ в зависимости от статуса л/узлов, который обычно определяется заранее.

При наличии метастазов в пахово-бедренных лимфоузлах

При наличии метастазов в пахово-бедренных узлах, применяются описанные выше критерии для назначения адъювантной лучевой терапии. Поля облучения должны включать малый таз, подвздошные лимфатические узлы, первичный очаг с суммарной очаговой дозой как минимум 50 Гр.

Ложе больших опухолей обычно облучается электронным пучком для обеспечения адекватной дозы как на поверхности, так и на глубине. Как правило, для местного контроля при таких опухолях необходимо подвести 60 - 70 Гр. Протоколы с конкурентной лучевой терапией все еще являются частью исследовательских протоколов, а взаимосвязь между суммарной дозой и степенью местного контроля опухоли остается не известной.

Близкие края резекции

Послеоперационная лучевая терапия используется при близком расположении опухоли к краям резекции (< 5.0 мм), если нет возможности для ре-резекции [10]. Однако, несмотря на улучшение местного контроля при таком подходе, общая выживаемость практически не отличается, потому что при возникновении местного рецидива как правило есть возможности для его адекватного лечения.

В некоторых случаях при положительных краях резекции возможно использование брахитерапии, хотя использование этой техники требует опыта и

подготовки в связи с высоким риском развития некрозов. В качестве альтернативы для облучения ложа опухоли можно использовать электронный пучок.

Конкурентная химиолучевая терапия

Конкурентное использование химиотерапии и лучевой терапии при раке вульвы аналогично таковому при раке шейки матки и может использовать цисплатин в монорежиме либо в сочетании с фторурацилом. Цисплатин может быть использован в монорежиме в дозе 40 мг/кв.м еженедельно на фоне дистанционной лучевой терапии. Альтернативный режим может включать цисплатин в сочетании с фторурацилом в том же режиме, или цисплатин с митомицином и блеомицином, который вводится на 1 и 4 неделе облучения. Данное лечение должно проводится в отделениях, имеющих достаточный опыт ведения больных раком вульвы и лечения осложнений химиолучевой терапии, поскольку они могут быть значительно выражены.

14. Другие виды лечения:

14.4.1 Другие виды лечения, оказываемые на амбулаторном уровне: нет.

14.4.2 Другие виды лечения, оказываемые на стационарном уровне: паллиативная и реабилитационная терапия, отсроченные восстановительные и реконструктивно-пластические операции.

Паллиативная помощь:

- При выраженном болевом синдроме лечение осуществляется в соответствии с рекомендациями протокола «Паллиативная помощь больным с хроническими прогрессирующими заболеваниями в инкурабельной стадии, сопровождающимися хроническим болевым синдромом», утвержден протоколом заседания Экспертной комиссии по вопросам развития здравоохранения МЗ РК №23 от «12» декабря 2013 года.
- При наличии кровотечения лечение осуществляется в соответствии с рекомендациями протокола «Паллиативная помощь больным с хроническими прогрессирующими заболеваниями в инкурабельной стадии, сопровождающимися кровотечением», утвержден протоколом заседания Экспертной комиссии по вопросам развития здравоохранения МЗ РК №23 от «12» декабря 2013 года.

14.4.3 Другие виды лечения, оказываемые на этапе скорой помощи: не проводятся.

14.5. Индикаторы эффективности лечения

- «ответ опухоли» - регрессия опухоли после проведенного лечения;
- безрецидивная выживаемость (трех и пятилетняя);
- «качество жизни» включает кроме физического состояния больного включает психологическое, эмоциональное и социальное функционирование человека.

14.6 Дальнейшее ведение:

Наблюдение за пациентами раком вульвы и другими формами рака основано не на доказательной медицине а больше на устоявшихся рекомендациях. В трети всех пролеченных случаев возникнут рецидивы, даже при успешном первичном лечении. Лечением при рецидивах будут в основном дополнительная хирургическая резекция и лучевая терапия, реже – химиотерапия. В связи с этим ранняя диагностика рецидива очень важна. Большинство центров в мире, специализирующихся на лечении больных раком вульвы используют схему наблюдения: раз в три месяца первый год, раз в полгода на втором году и далее ежегодно. Можно использовать схему наблюдения поквартальную схему наблюдения в течение первых двух лет, далее раз в полгода в течение 3-х лет и далее – ежегодно. Однако нет никаких данных для того чтобы рекомендовать более конкретные сроки.

Поздние рецидивы для рака вульвы не характерны, но все же могут случаться. Поэтому длительное наблюдение все же желательно. В дополнение, кроме рецидивов у пациентов могут возникать другие проблемы, связанные с отсроченными эффектами лечения/заболевания, а пациенты старшего возраста часто неспособны провести само-обследование.

15 Профилактические мероприятия:

Скрининг рака вульвы не проводится и экономически не обоснован (УД-С)

Некоторые случаи рака вульвы, ассоциированные с вирусом папилломы человека могут быть предотвращены вакцинацией против вируса папилломы человека. (УД-С)

III. ОРГАНИЗАЦИОННЫЕ АСПЕКТЫ ВНЕДРЕНИЯ ПРОТОКОЛА:

16. Список разработчиков протокола с указанием квалификационных данных:

1. Кайрбаев Мурат Решатович, д.м.н., врач высшей категории, руководитель Республиканского научно-методического центра онкогинекологии, Казахский НИИ онкологии и радиологии
2. Тельгузиева Жаннат Ахметбековна, д.м.н., врач высшей категории, врач радиолог Республиканского научно-методического центра онкогинекологии, Казахский НИИ онкологии и радиологии
3. Козгамбаева Ляззат Таласпаевна, к.м.н., врач высшей категории, ГКП на ПХВ "Онкологический диспансер" акимата город Астана, врач онколог-гинеколог.
4. Кукубасов Ерлан Каирлыевич, к.м.н., врач высшей категории, врач онколог-гинеколог Республиканского научно-методического центра онкогинекологии, Казахский НИИ онкологии и радиологии
5. Шалбаева Раш Шарипбаевна, к.м.н., врач высшей категории, врач онколог-гинеколог Республиканского научно-методического центра онкогинекологии, Казахский НИИ онкологии и радиологии
6. Мусаханова Жаудир Сапарбаевна, врач высшей категории, врач химиотерапевт Республиканского научно-методического центра онкогинекологии, Казахский НИИ онкологии радиологии
7. Савхатова Акмарал Досполовна, к.м.н., врач высшей категории, врач радиолог, руководитель дневного стационара лучевой терапии, Казахский НИИ онкологии и радиологии

8. Шакирова Аида Фазыловна, к.м.н., главный специалист, врач онкогинеколог, АО "Национальный научный центр онкологии и трансплантологии"
9. Табаров Адлет Берикболович, клинический фармаколог, РГП на ПХВ "Больница медицинского центра Управления делами Президента Республики Казахстан", начальник отдела инновационного менеджмента.

17. Указание на отсутствие конфликта интересов: нет.

18. Рецензенты: Есентаева Сурия Ертугыровна – доктор медицинских наук, заведующая курсом онкологии, маммологии НУО «Казахстанско – Российский Медицинский университет»

19. Указание условий пересмотра протокола: Пересмотр протокола через 2 года после его опубликования и вступления в действие или при наличии новых рекомендаций с уровнем доказательности.

20. Список использованной литературы:
1. Best Clinical Practice. Gynaecological Cancer Guidelines. NSW Department of Health. 2009.
2. Balch CM, Soong S-J, Bartolucci AA, et al. Efficacy of an elective regional lymph node dissection of 1 to 4 mm thick melanomas for patients 60 years of age and younger. Ann Surg 1996; 224:255-263.
3. Boronow RC, Hickman BT, Reagan MT, Smith RA, Steadham RE. Combined therapy as an alternative to exenteration for locally advanced vulvovaginal cancer. II. Results, complications and dosimetric and surgical considerations. Am J Clin Oncol 1987; 10:171-181.
4. Burke TW, Levenback C, Coleman RL, et al. Surgical therapy of T1 and T2 vulvar carcinoma: further experience with radical wide excision and selective inguinal lymphadenectomy. Gynecol Oncol 1995; 57:215-220.
5. Copeland LJ, Sneige N, Gershenson DM, et al. Bartholin gland carcinoma. Obstet Gynecol 1986; 67:794-801.
6. Copeland LJ, Sneige N, Gershenson DM, et al. Adenoid cystic carcinoma of Bartholin gland. Obstet Gynecol 1986; 67:115-120.
7. Cunningham MJ, Goyer RP, Gibbons SK, et al. Primary radiation, cisplatin, and 5-fluorouracil for advanced squamous carcinoma of the vulva. Gynecol Oncol 1997; 66:258-261.
8. Fanning J, Lambert HC, Hale TM, Morris PC, Schuerch C. Paget's disease of the vulva: prevalence of associated vulvar adenocarcinoma, invasive Paget's disease, and recurrence after surgical excision. Am J Obstet Gynecol 1999; 180:24-27.
9. Farias-Eisner R, Cirisano FD, Grouse D et al. Conservative and individualized surgery for early squamous carcinoma of the vulva: the treatment of choice for stage I and II (T1-2N0-1M0) disease. Gynecol Oncol 1994; 53:55-58.
10. Faul CM, Mirmow D, Huang Q, et al. Adjuvant radiation for vulvar carcinoma: improved local control. Int J Radiat Oncol Biol Phys 1997; 38:381-389.

11. Hacker NF, Leuchter RS, Berek JS, Castaldo TW, Lagasse LD. Radical vulvectomy and bilateral inguinal lymphadenectomy through separate groin incisions. Obstet Gynecol 1981; 58:574-579.
12. Hacker NF, Berek JS, Lagasse LD, Nieberg RK, Leuchter RS. Individualization of treatment for stage I squamous cell vulvar carcinoma. Obstet Gynecol 1984a; 63:155-162.
13. Hacker NF, Berek JS, Juillard GJF, Lagasse LD. Preoperative radiation therapy for locally advanced vulvar cancer. Cancer 1984b; 54:2056-2061.
14. Hacker NF, Van der Velden, J. Conservative management of early vulvar cancer. Cancer 1993; 71:1673-1677.
15. Hacker NF. Vulvar Cancer. In: Berek JS, Hacker NF, eds. Practical gynecologic oncology 3rd ed. Sydney: Lippincott Williams & Wilkins, 2000.
16. Heaps JM, Fu YS, Montz FJ, Hacker NF, Berek JS. Surgical-pathological variables predictive of local recurrence in squamous cell carcinoma of the vulva. Gynecol Oncol 1990; 38:309-314.
17. Herod JJO, Shafi MI, Rollason TP, Jordan JA, Luesley DM. Vulvar intraepithelial neoplasia: long term follow up of treated and untreated women. Br J Obstet Gynaecol 1996; 103:446-452.
18. Homesley HD, Bundy BN, Sedlis A, Adcock L. Radiation therapy versus pelvic node resection for carcinoma of the vulva with positive groin nodes. Obstet Gynecol 1986; 68:733-740.
19. Iversen T, Abeler V, Aalders J. Individualized treatment of stage I carcinoma of the vulva. Obstet Gynecol 1981; 57:85-89.
20. Iversen T, Aas M. Lymph drainage from the vulva. Gynecol Oncol 1983; 16:179-189.
21. Jones R, Rowan DM. Vulvar intraepithelial neoplasia III: a clinical study of the outcome in 113 cases with relation to the later development of invasive vulvar carcinoma. Obstet Gynecol 1994; 84:741-45.
22. Kirkwood JM, Strawderman MH, Ernstoff MS, et al. Interferon alpha-2b adjuvant therapy of high- risk cutaneous melanoma: the Eastern Cooperative Oncology Group Trial EST 1684. J Clin Oncol 1996; 14:7-17.
23. Landoni F, Maneo A, Zanetta G, et al, Concurrent preoperative chemotherapy with fluorouracil and mitomycin and radiotherapy (FUMIR) followed by limited surgery in locally advanced and recurrent vulvar carcinoma. Gynecol Oncol 1996; 61:321-327.
24. Lupi G, Raspagliesi F, Zucali R, et al. Combined preoperative chemoradiotherapy followed by radical surgery in locally advanced vulvar carcinoma. A pilot study. Cancer 1996; 77:1472-1478.
25. Micheletti L, Borgno G, Barbero M et al. Deep femoral lymphadenectomy with preservation of the fascia lata. Preliminary report on 42 invasive vulvar carcinomas. J Reprod Med 1990; 35:1130- 1134.
26. Origoni M, Sideri M, Garsia S, et al. Prognostic value of pathological patterns of lymph node positivity in squamous cell carcinoma of the vulva stage III and IVA FIGO. Gynecol Oncol 1992; 45:313-316.
27. Paladini D, Cross P, Lopes A, Monaghan JM. Prognostic significance of lymph node variables in squamous cell cancer of the vulva. Cancer 1994; 74:2491-2496.

28. Rhodes CA, Cummins C. Shafi MI. The management of squamous cell vulval cancer: a population based retrospective study of 411 cases. Br J Obstet Gynaecol 1998; 105:200-205.
29. Rose PG, Piver MS, Tsukada Y, Lau T. Conservative therapy for melanoma of the vulva. Am J Obstet Gynecol 1988; 159:52-55.
30. Stehman FB, Bundy BN, Dvoretsky PM, Creasman WT. Early stage I carcinoma of the vulva treated with ipsilateral superficial inguinal lymphadenectomy and modified radical hemivulvectomy: a prospective study of the Gynecologic Oncology Group. Obstet Gynecol 1992a; 79:490-497.
31. Stehman FB, Bundy BN, Thomas G, et al. Groin dissection versus groin radiation in carcinoma of the vulva: a Gynecologic Oncology Group study. Int J Radiat Oncol Biol Phys 1992b; 24:389- 396.
32. Thomas G, Dembo A, De Petrillo A, Pringle J, et al. Concurrent radiation and chemotherapy in vulvar carcinoma. Gynecol Oncol 1989; 34:263-267.
33. Trimble EL, Lewis JL Jr, Williams LL, et al. Management of vulvar melanoma. Gynecol Oncol 1992; 45:254-258.
34. van der Velden J, van Lindert ACM, Lammes FB et al. Extracapsular growth of lymph node metastases in squamous cell cancer of the vulva. The impact on recurrence and survival. Cancer 1995; 75:2885-2890.
35. van der Velden J, van Lindert AC, Gimbrere CH, Oosting H, Heintz AP. Epidemiologic data on vulvar cancer: comparison of hospital with population-based data. Gynecol Oncol 1996; 62:379- 383.
36. Durrant KR, Mangioni C, Lacave AJ, George M, van der Burg ME, Guthrie D, et al. Bleomycin, methotrexate, and CCNU in advanced inoperable squamous cell carcinoma of the vulva: a phase II study of the EORTC Gynaecological Cancer Cooperative Group (GCCG). Gynecol Oncol 1990;37:359–62.
37. Benedetti-Panici P, Greggi S, Scambia G, Salerno G, Mancuso S. Cisplatin (P), bleomycin (B), and methotrexate (M) preoperative chemotherapy in locally advanced vulvar carcinoma. Gynecol Oncol 1993;50:49–53.
38. Geisler JP, Manahan KJ, Buller RE. Neoadjuvant chemotherapy in vulvar cancer: avoiding primary exenteration. Gynecol Oncol 2006;100:53–7.
39. Domingues AP, Mota F, Durão M, Frutuoso C, Amaral N, de Oliveira CF. Neoadjuvant chemotherapy in advanced vulvar cancer. Int J Gynecol Cancer 2010;20:294–8.
40. Tans L, Ansink AC, van Rooij PH, Kleijnen C, Mens JW. The role of chemo-radiotherapy in the management of locally advanced carcinoma of the vulva: single institutional experience and review of literature. Am J Clin Oncol 2011;34:22–6.
41. Narimatsu A, Okada O. [A case of FIGO stage IV A vulvar cancer successfully treated by neoadjuvant chemotherapy with continuous intra-arterial infusion (cisplatin, 5-fluorouracil)]. Gan To Kagaku Ryoho 1997;24:1161–5. Japanese.
42. Kunos C, Simpkins F, Gibbons H, Tian C, Homesley H. Radiation therapy compared with pelvic node resection for node-positive vulvar cancer: a randomized controlled trial. Obstet Gynecol 2009;114:537–46.

43. Bellati F, Angioli R, Manci N, Angelo Zullo M, Muzii L, Plotti F, et al. Single agent cisplatin chemotherapy in surgically resected vulvar cancer patients with multiple inguinal lymph node metastases. Gynecol Oncol 2005;96:227–31.
44. Deppe G, Bruckner HW, Cohen CJ. Adriamycin treatment of advanced vulvar carcinoma. Obstet Gynecol 1977;50(1 Suppl):13s–14s.
45. Muss HB, Bundy BN, Christopherson WA. Mitoxantrone in the treatment of advanced vulvar and vaginal carcinoma. A Gynecologic Oncology Group study. Am J Clin Oncol 1989;12:142–4.
46. Witteveen PO, van der Velden J, Vergote I, Guerra C, Scarabeli C, Coens C, et al. Phase II study on paclitaxel in patients with recurrent, metastatic or locally advanced vulvar cancer not amenable to surgery or radiotherapy: a study of the EORTC-GCG (European Organisation for Research and Treatment of Cancer—Gynaecological Cancer Group). Ann Oncol 2009;20:1511–6.
47. Cormio G, Loizzi V, Gissi F, Serrati G, Panzarino M, Carriero C, et al. Cisplatin and vinorelbine chemotherapy in recurrent vulvar carcinoma. Oncology 2009;77:281–4.
48. VIN, Vulvar intraepithelial neoplasia. From Committee on Terminology, International Society for the Study of Vulvar Disease. New nomenclature for vulvar disease. J Reprod Med 2005;50:807-810.

Приложение

Тактика врача при направлении материала на гистологическое исследование и тактика врача-патоморфолога при исследовании материала:

- Клиницист при направлении материала на гистологическое исследование должен подробно и четко описать образование и его расположение на вульве, используя анатомические границы;
- необходимо отмечать была ли биопсия эксцизионная либо диагностическая;
- образцы ткани после радикальных резекций должны быть распластаны и закреплены на доске, для лучшего сохранения ткани политы обычным физиологическим раствором и направлены в лабораторию патоморфологии как можно скорее. Во многих клиниках фиксация материала формалином проводится сразу после макроописания препарата и фотодокументирования;
- необходимо предварительно поставить метки на макропрепарате, которые потом позволят точно определить правильную позицию препарата и опухоли как они располагались до операции;
- если были удалены лимфатические узлы, то каждый из них должен подвергаться исследованию
- лимфатические узлы которые не вовлечены макроскопически должны быть исследованы полностью, включая узлы размером от 5 мм с шагом среза 2-3 мм, а лимфатические узлы размером менее 5 мм – необходимо исследовать полностью без остатка;
- необходимо отмечать в ответе общее количество лимфатических узлов, количество узлов с метастазами, наличие экстракапсулярного роста опухоли в лимфатических узлах, размеры метастазов;
- исследование сторожевых лимфатических узлов при отсутствии патолога-эксперта и специально-обученного гинеколога-онколога настоящим протоколом запрещено;
- при проведении биопсии сторожевого лимфоузла необходимо пользоваться протоколом, валидированным в исследовании GROINSS-V II.

Рекомендации на основе доказательной медицины:

- Несмотря на относительно благоприятный прогноз женщины с болезнью Педжета должны наблюдаться в течение длительного времени. (УД-С)
- Цитологическое исследование не может использоваться вместо гистологического для диагностики образований вульвы. (УД-С)
- Все подозрения на рак вульвы должны подтверждаться/исключаться с помощью биопсии, а план лечения тщательно обсуждаться мультидисциплинарной командой до начала терапии (УД-С)
- Диагностическая биопсия должна проводится в виде эксцизионной биопсии, но при этом необходимо избегать удаления всего образования. (УД-С)
- Широкое локальное иссечение первичной опухоли с отступом от видимой опухоли 15 мм чаще всего достаточно для обеспечения чистых краев резекции(УД-В)
- Удаление пахово-бедренных лимфоузлов рекомендуется проводить через отдельные разрезы (техника тройного разреза) для уменьшения осложнений. Частота метастазов в кожно-фасциальном промежутке между опухолью и регионарными лимфоузлами при ранних стадиях низкая. (УД-В)
- При единичном образовании размером менее 4 см и отсутствии подозрительных на метастазы лимфатических узлов возможно определение сторожевых лимфоузлов вместо полной лимфодиссекции для снижения связанной с этой процедурой осложнений. Однако определение сторожевых лимфатических узлов должно проводится в клинике, где имеется специально подготовленный патолог и гинеколог-онколог. (УД-В)
- При опухолях с односторонним расположением возможно выполнение одностороннего удаления пахово-бедренных лимфатических узлов на стороне поражения. Если на стороне поражения будут найдены метастазы, рекомендуется удаление контр-латеральных лимфоузлов (УД-В)
- Удаление только поверхностных паховых лимфатических узлов не должно проводится, так как связано с высоким риском рецидива. (УД-В)
- Удаление пахово-бедеренных лимфатических узлов можно не проводить при стадии «Ia» плоскоклеточного, веррукозного, базально-клеточного рака вульвы и меланомы. (УД-В)
- Хирургическое лечение является главной составляющей в лечении пахово-бедеренных зон при раке вульвы. Единичные случаи которые по каким-либо причинам отказываются от операции могут быть лечены первичным облучением. (УД-А)
- В некоторых случаях для закрытия больших дефектов, а также после лучевой терапии необходимо привлечение пластического хирурга. (УД-С)
- Меланомы вульвы должны лечится в тесном взимодействии с мультидисциплинарной группой по меланоме. (УД-С)

- Химиотерапия может быть использована при первичном и рецидивном рак вульве, однако ее эффективность и токсичность сильно варьирует. Необходимо больше исследований в этом отношении для выработки конкретных рекомендаций. (УД-С)

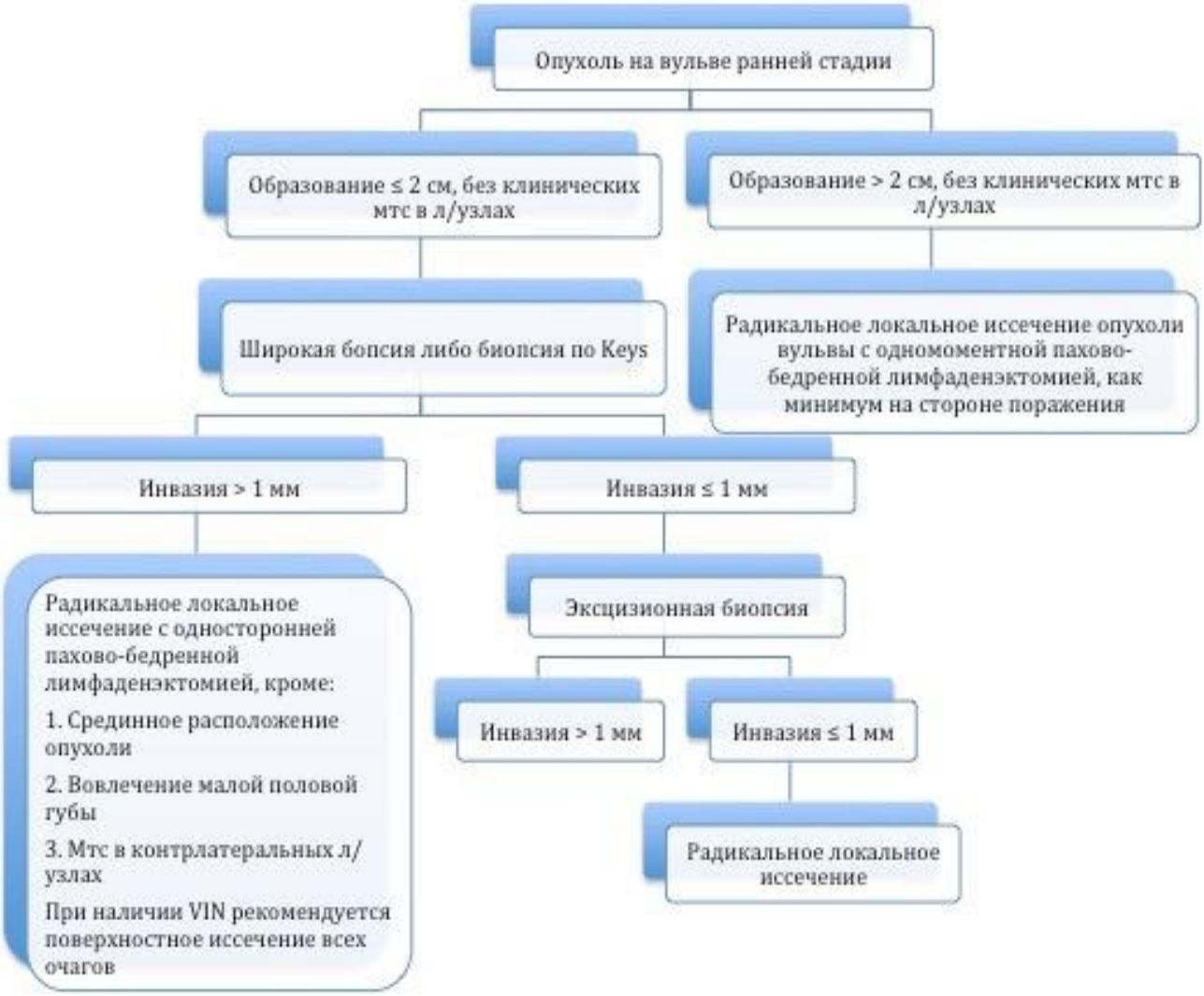

Рисунок 1. Алгоритм лечения первичной опухоли вульвы ранней стадии

Рисунок 2. Клиническая тактика при подозрении на метастазы в пахово-бедренные л/узлы при распространенном РВ

Рисунок 3. Клиническая тактика при фиксированных или изъязвленных метастазах в лимфатических узлах.

Рисунок 4. Лечение первичной местнораспространенной опухоли на вульве (первичный очаг)